INNOVATIVE DENTALLÖSUNGEN

vom japanischen Entwicklungspionier

Tokuyama

Tokuyama

DIE MUTTER

Die TOKUYAMA DENTAL Corporation – ein japanisches Traditionsunternehmen



TOKUYAMA DENTAL kann auf fast ein Jahrhundert an Errungenschaften und Wissen zurückblicken, um sich einen Wettbewerbsvorteil in der heutigen Zahnmedizin zu verschaffen. Wir sind weltweit tätig und haben es uns zur Aufgabe gemacht, auf Ihre Bedürfnisse zu hören, Ihre Meinung in die Entwicklung innovativer Produkte einfließen zu lassen und sicherzustellen, dass unsere Produkte den höchsten Qualitätsstandards entsprechen. TOKUYAMA DENTAL zeichnet sich durch Spitzentechnologie und die Entwicklung von Spezialprodukten aus, die Ihr tägliches Leben verbessern. Unser ständiges Streben nach Exzellenz und Innovation basiert bei TOKUYAMA DENTAL auf einer starken Verbindung zwischen unserem Unternehmen und visionären Zahnmedizinern, die die Zukunft der Zahnmedizin gestalten. TOKUYAMA DENTAL setzt sich zu 100 % dafür ein, die Zahnmedizin von morgen schon heute zu erneuern. Unser Geist wird durch fünf Werte verkörpert, die das Wesen von TOKUYAMA DENTAL ausmachen und dies auch in Zukunft tun werden.

1918 – Gründung Tokuyama Corporation

1978 – Gründung Tokuyama Dental Corporation

2001 – Start Vertrieb in Deutschland über Euronda Deutschland GmbH

2003 – Exklusivpartnerschaft für Deutschland mit der Kaniedenta GmbH & Co KG

2007 – Gründung Tokuyama Dental Deutschland GmbH

2009 – 1. Erweiterung Vertriebsgebiet um Tschechien/Slowakei

2012 – 2. Erweiterung Vertriebsgebiet um 16 zusätzliche Länder

Tokuyama

TOKYO

[Tokyo Tower]

1. Innovationen
TOKUYAMA DENTAL ist nicht auf der Suche nach Erfindungen, sondern nach Innovationen. Innovation ist der Prozess der Entwicklung eines Produkts, das Ihnen eine effizientere und schnellere Möglichkeit bietet, ein gewünschtes Ergebnis zu erzielen. TOKUYAMA DENTAL hat es sich zur Aufgabe gemacht, das Leben von Ihnen und Ihren Patienten zu verbessern.

2. Produkteffizienz und wiederholbare Ergebnisse
Die Produkte von TOKUYAMA DENTAL werden vor der Markteinführung strengen Tests unterzogen, die die intraorale Umgebung simulieren. Es ist unsere oberste Priorität, dass die Produkte von TOKUYAMA DENTAL stets die klinischen Erwartungen erfüllen oder übertreffen.



3. Qualität
TOKUYAMA DENTAL achtet bei der Herstellung, Verpackung, Lagerung und dem Versand der Produkte auf äußerste Sorgfalt, um sicherzustellen, dass alle Eigenschaften unserer Produkte zur Zufriedenheit unserer Kunden funktionieren.

4. Kundenservice und Zufriedenheit
Bei TOKUYAMA DENTAL werden unsere Kunden wie Familienmitglieder behandelt, und deshalb sind wir entschlossen, unseren Kunden schnelle und einfache Lösungen anzubieten. Unser oberstes Ziel ist es, unseren Kunden einen hervorragenden Service zu bieten.

5. Soziale Verantwortung
TOKUYAMA DENTAL hat sich der sozialen Verantwortung von Unternehmen verschrieben, indem es zur wirtschaftlichen Entwicklung beiträgt und gleichzeitig die Lebensqualität unserer Mitarbeiter und ihrer Familien sowie der lokalen Gemeinschaft und der Gesellschaft insgesamt verbessert.

2016 Umzug in den neuen Firmensitz

2019 Markteinführung Omnichroma

2020 Gründung Tokuyama Dental Academy zusammen mit Tokuyama Dental Italy

2021 Umstrukturierung des Mutterkonzerns (Vision 2021 und Mission 2025)

DIE TOCHTER

TOKUYAMA DENTAL Deutschland GmbH – aus dem Münsterland nach Nordeuropa

TOKUYAMA DENTAL Deutschland ist die Niederlassung für den Vertrieb der Dentalprodukte in Deutschland, Tschechien, der Slowakei, Ungarn, Polen, Österreich, der Schweiz, Lichtenstein, Luxemburg, Belgien, den Niederlanden, Irland, Großbritannien, Island, Norwegen, Dänemark, Schweden, Finnland, Estland, Lettland und Litauen.

Die Vertriebsniederlassung von TOKUYAMA DENTAL Deutschland befindet sich in Altenberge – nahe Münster. Von diesem Standort aus werden Zahnärzte und Dentalhändler in Deutschland und den eingangs genannten europäischen Ländern mit Dentalprodukten versorgt und betreut.

Ein modernes Service- und Dienstleistungskonzept unterstützt die Zahnärzte und Händler bei dem Einsatz und Vertrieb der Dentalmaterialien in diesen Gebieten persönlich und kompetent.

Tokuyama



KOMPOSITE

Vielfach ausgezeichnete Füllungsmaterialien

6

ADHÄSIVE

Befestigung State of the Art

26

ZEMENT

Adhäsive Befestigungskomposite und Stifte

32

ABFORMMATERIALIEN

Präzise auch unter widrigen Bedingungen

40

DESENSIBILISIERER

Bei überempfindlichem Dentin

44

UNTERFÜTTERUNG

Harte und dauerhaft weiche Materialien

46

KOMPOSITE

Sphärische Füllkörper – Vereinigung von Ästhetik und Belastbarkeit

Die Herstellung – Sol-Gel vs. herkömmlicher Mahlprozess

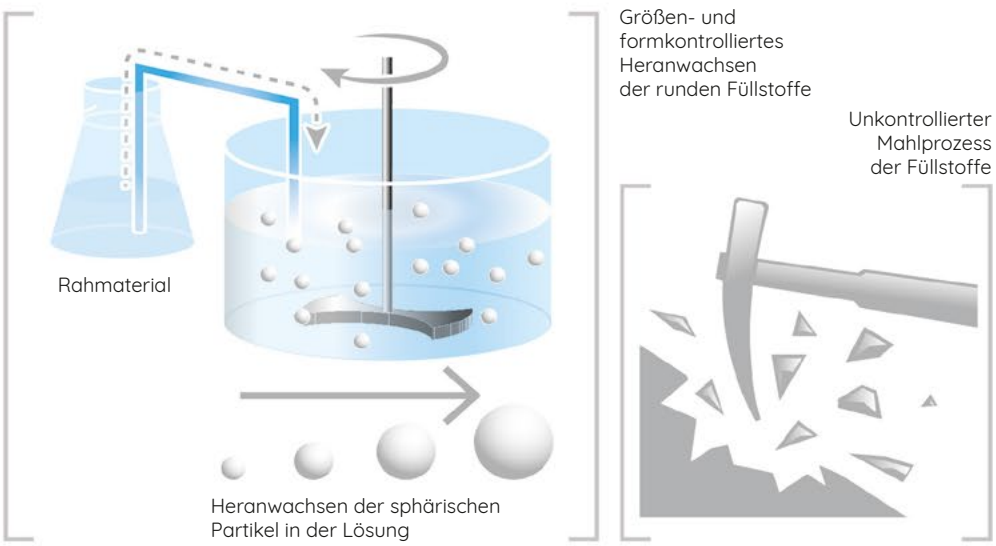

Ein intensiv durchdachtes und innovatives Entwicklungskonzept hat die außergewöhnlichen Komposite ESTELITE und OMNICHROMA entstehen lassen. Größen- und formkontrollierte sphärische Sub-Mikro-Füllstoffe, die in einem feinen Herstellungsprozess (Sol-Gel) gewonnen werden, setzen neue Maßstäbe für ästhetische Kompositrestaurationen. Die langjährige Entwicklung des Herstellungsprozesses für Füllstoffe mit besonderen ästhetischen, physikalischen und anwenderfreundlichen Eigenschaften ist die Basis für das hervorragende Ergebnis.

Dank der einzigartigen Füllstoffe lassen sich ESTELITE sowie OMNICHROMA ausgesprochen benutzerfreundlich verarbeiten, da diese nicht am Spatel kleben und einfach zu polieren sind.

Keyfacts Produktgruppe

- Ausgeprägter Chamäleoneffekt & einzigartige Ästhetik
- Hervorragende Polierbarkeit & Glanz
- Universalkomposite und Spezailisten für alle Indikationen

OMNICHROMA

1000 Farben Weiß –
alle in 1 Spritze!
Stufenlose Farbanpassung
von A1 bis D4

Strukturelle Farbe
Natürliche Farbgebung ohne künstlich hinzugefügte Farbpigmente dank Smart Chromatic Technology. Dazu Bis-GMA-freie Formulierung für erhöhte Biokompatibilität.

Vereinfachte Bevorratung
Nur eine Farbe bestellen und lagern – immer die richtige Farbe zur Hand. Keine abgelaufenen Sonderfarben mehr.

Zeitersparnis
Keine lästige und aufwändige Farbbestimmung mehr – sofort loslegen.

Mehr erfahren:

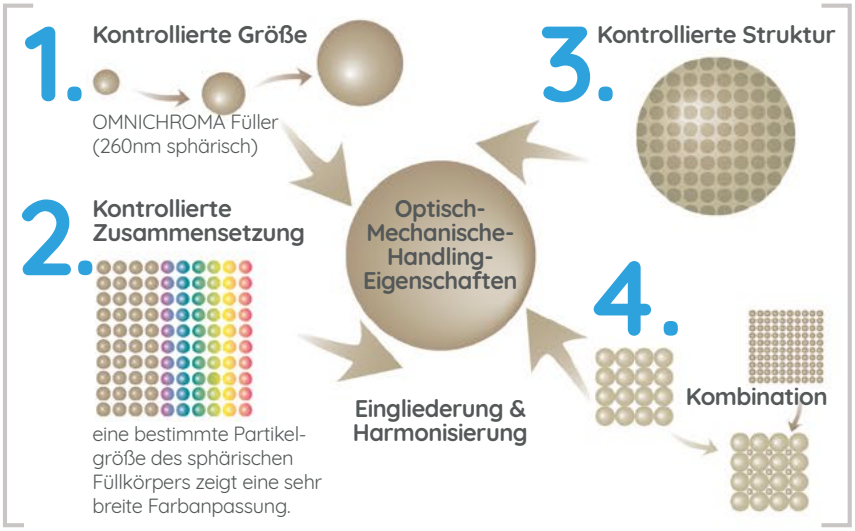

„Der Traum eines jeden Zahnarztes wird wahr: Immer die richtige Farbe zur Hand!“

Drs. Erik-Jan Muts, MSc, Apeldoorn (NL)

OMNICHROMA BLOCKER

Die ideale Ergänzung zu OMNICHROMA, falls die automatische Farbanpassung kompromittiert werden könnte.

Verfärbungen
Deckt zuverlässig störende Farbeinflüsse z.B. nach Amalgamentfernung ab.

Unterstützung
Liefert zusätzliche Farbe, falls die natürliche Zahnfarbe bei größeren Defekten fehlt.

Mundhöhle
Verhindert störende Farbeinflüsse aus der Mundhöhle und beugt Grauschimmer vor.

Mehr erfahren:

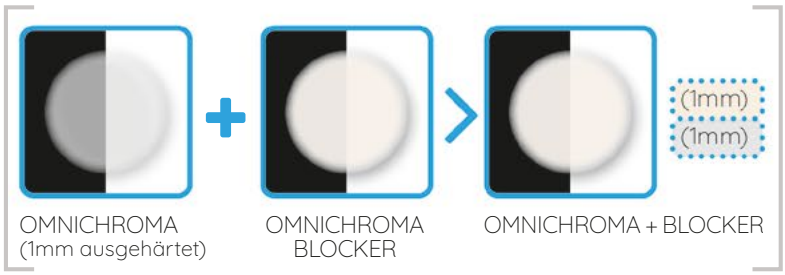

„Amalgam-Tätowierungen und Endokavitäten können mit dem Blocker zuverlässig abgedeckt werden. Die Schichtstärke hängt vom Grad der Verfärbung und der Tiefe der Kavität ab.“

Dr. Tom Verhofstadt, Kevelaer

Tokuyama

OMNICHROMA FLOW

Die logische Weiterentwicklung von OMNICHROMA – 1000 Farben Weiß in 1 Spritze nun auch als Flowable.

Strukturelle Farbe
Natürliche Farbgebung ohne künstlich hinzugefügte Farbpigmente dank Smart Chromatic Technology. Dazu Bis-GMA-freie Formulierung für erhöhte Biokompatibilität.

Fließfähigkeit
Optimales Anfließverhalten und hervorragende Kavitätenadaption.

Belastbarkeit
Dank hervorragender physikalischer Eigenschaften sowohl für den Front- als auch Seitenzahnbereich geeignet.

Mehr erfahren:

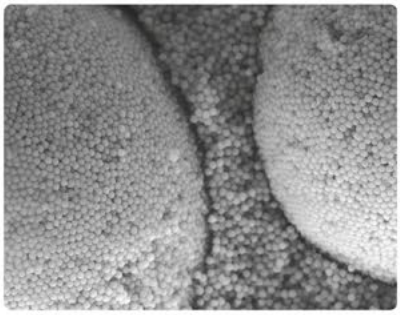

Omnichroma FLOW
(TOKUYAMA DENTAL; 1 µm; 5,000x Vergrößerung)



Venus Flow One, Kulzer
(1 µm; 20.000-fache Vergrößerung)

„Die Ergänzung dieser Produktidee durch eine Flow-Variante ist absolut zu begrüßen und rundet die Anwendungsmöglichkeiten hervorragend ab.“

Prof. Dr. Claus-Peter Ernst, Mainz

OMNICHROMA FLOW BLOCKER

Der bewährte OMNICHROMA BLOCKER gegen störende Farbeinflüsse – jetzt auch als fließfähige Variante.

Abdeckverhalten
Eliminiert zuverlässig störende Farbeinflüsse für eine ästhetisch korrekte Farbanpassung.

Fließfähigkeit
Optimales Fließverhalten zum zügigen Auskleiden posteriorer Kavitäten

Vielseitigkeit
Universeller Abdeckfarbton für diverse Indikationen

Mehr erfahren:

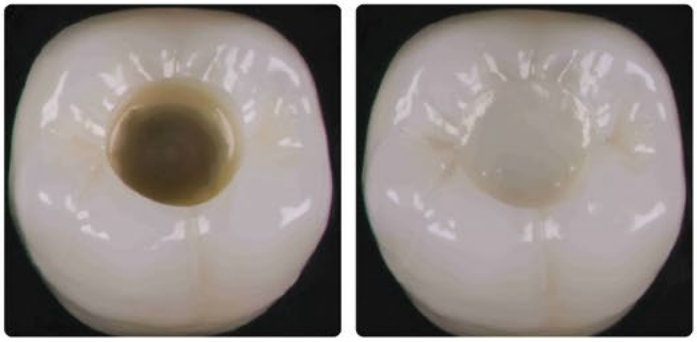

Mit Chroma Zone Black | Blocker 1 mm

Kunden kauften auch dieses Zusatzprodukt:

ESTELITE COLOR

Mehr unter KOMOSITE >> ESTELITE COLOR

Tokuyama

OMNICHROMA FLOW BULK

Komplettiert die OMNICHROMA-Familie – 1000 Farben Weiß alle in 1 Spritze, jetzt auch mit Tiefenhärtung.

Ohne künstliche Farbpigmente
Passt sich „automatisch" der Zahnfarbe an

BisGMA – freie Formulierung
Für eine bessere Biokompatibilität

Keine Deckschicht notwendig
Hervorragende Belastbarkeit

Mehr erfahren:

Typische Lasermikroskop-Bilder der einzelnen Kavitätenadaptionen



Quelle: TOKUYAMA DENTAL R&D

Kunden kauften auch dieses Zusatzprodukt:

OMNICHROMA BLOCKER FLOW

Mehr unter KOMPOSITE >> OMNICHROMA BLOCKER FLOW

AUSGEZEICHNET!

Nicht einfach nur gut – vielfach prämiert und ausgezeichnet gilt für viele der Materialien von TOKUYAMA DENTAL.

OMNICHROMA

Direkt nach der Markteinführung als größte Innovation im Dentalbereich anerkannt, inzwischen das führende Einfarb-Komposit.

OMNICHROMA FLOW

Auch die fließfähige Variante OMNICHROMA FLOW ist führend für den Bereich Einfarb-Komposite bzw. Flowables. Auch anerkannt als Problemlöser für unsichtbare Aligner-Befestigungen.

ESTELITE Σ QUICK

Eine Klasse für sich. 12 Jahre in Folge als bestes Universalkomposit ausgezeichnet. Welches Komposit kann eine solche Erfolgsbilanz vorweisen?

ESTELITE ASTERIA

Ein innovatives und stark vereinfachtes Schichtkonzept für höchste Ästhetik – so gelingen jedem Anwender perfekte Restaurationen.

Verstärkter Chamäleoneffekt
Eine erhöhte Lichtdiffusion im Inneren des Materials führt zu einem ausgeprägten Chamäleoneffekt. Nur wenige Grundfarben reichen für ein hochästhetisches Ergebnis.

Vereinfachte Schichttechnik
Optimal aufeinander abgestimmte Dentinmassen mit erhöhter Opazität und Schmelzmassen mit erhöhter Transluzenz. Charakterstarke Restaurationen auch ohne komplexe Schichttechniken.

Optimaler Glanz
Sphärische Füllkörper, die dank ihrer Form in Sekundenschnelle auf Hochglanz sind – für herrausragende Ästhetik.

Mehr erfahren:

Farben – 12 (7 Dentinmassen – 5 Schmelzmassen)**:**



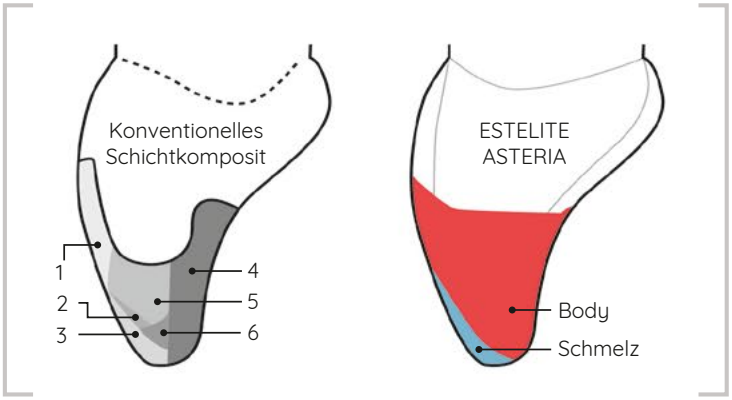

Kunden kauften auch dieses Zusatzprodukt:

EE-BOND

Mehr unter BONDINGS >> EE-BOND

ESTELITE COLOR

Ausdrucksstarke Malfarben zur individuellen Charakterisierung der jeweiligen Restauration.

Farben
9 verschiedene Farbtöne lassen Zähne jünger oder auch älter erscheinen. Auch Fissuren oder Grübchen lassen sich so natürlich nachahmen.

Opaker
4 Opaker sorgen für eine zuverlässige Abdeckung stark verfärbter Areale. Auch zur Metallabdeckung oder für Reparaturen geeignet.

Fließfähigkeit
Die Malfarben lassen sich ob ihrer Konsistenz hervorragend applizieren und mit einer kleinen Sonde oder den TOKUYAMA-Pinseln individuell in Form bringen.

Mehr erfahren:

ESTELITE COLOR wird gleichmäßig über die verfärbten Bereiche appliziert, um den Farbwert anzuheben.

Nach der Lichthärtung wird über dem Opaker eine Schicht Dentinfarbe mit dem gewünschten Farbton sowie Farbsättigung appliziert.

Nach der Lichthärtung wird die Schmelzfarbe appliziert.

Farben – 13:

Standard: klar, weiß, blau, gelb, grau, ocker, rot, lavendel, dunkelbraun

Opak: pink, hoch chr., mittel chr., niedrig chr.

Kunden kauften auch dieses Zusatzprodukt:

Pinsel Nr. 24

Mehr unter >> www.tokuyama-dental.de

Wiederbefestigung eines Fragments

Minimalinvasives Verfahren zur Wiederherstellung der funktionellen und ästhetischen Parameter

Prof. Simone Grandini & Dr. Giulio Pavolucci, Siena (ITA)

Für die Restauration traumatisierter oder ästhetisch unzulänglicher Frontzähne stehen zahlreiche verschiedene Techniken zur Verfügung. Bei den meisten ist eine Mehrschichttechnik erforderlich, die für den Allgemeinzahnarzt vielfach äußerst kompliziert ist. Jetzt gibt es ein einfacheres Verfahren mit einem Material, das wie bei diesem jungen Patienten lediglich eine Zweischichttechnik (Dentin und Schmelz) erfordert.

Der 9-jährige Patient Y. kam nach einem Trauma im Frontzahnbereich in unsere Praxis. Es wurde festgestellt, dass es sich um einen einfachen Unfall handelte (der Junge war beim Spielen mit Freunden gestürzt).

Bei der anschließenden Untersuchung wurden eine Fraktur (Ellis-Klasse III mit Pulpaexposition) von Zahn 1.1, eine physiologische Mobilität des Zahnes und anderer Zähne, eine leichte Schwellung der Oberlippe, leichte Schmerzen und eine schlechte Plaquebehandlung festgestellt. (Abb. 1–2) Der Patient hatte das abgebrochene Fragment mitgebracht, das umgehend in physiologische Kochsalzlösung eingelegt wurde.

Da die Pulpaexposition gering war und nicht blutete, wurde entschieden, das Fragment wieder zu fixieren und den fehlenden Teil direkt zu rekonstruieren.

Nach der Lokalanästhesie mit Articain wurde das Operationsgebiet präpariert.
Die Platzierung des Kofferdams war aufgrund des Mischgebisses recht schwierig.

Die Oberfläche wurde mit einer Zahnbürste vorsichtig gereinigt. Anschließend wurde das Adhäsivsystem Tokuyama EE-Bond (7. Generation mit Schmelzätzung) auf den Zahn und das Fragment aufgetragen.

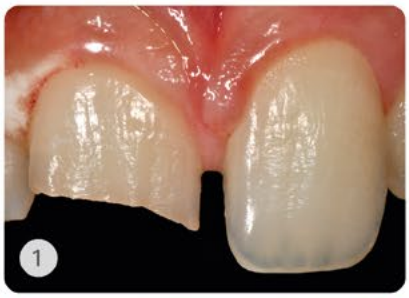

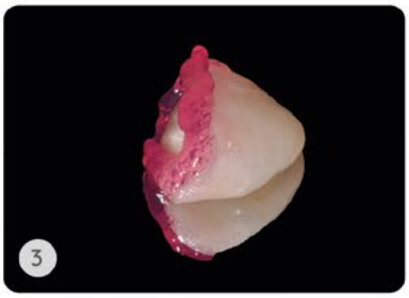

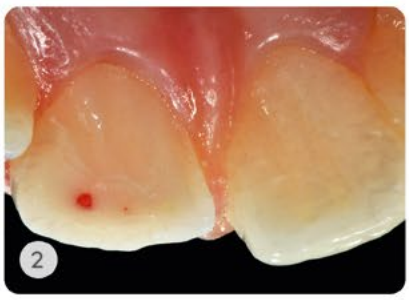

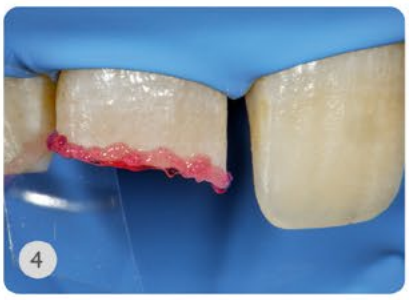



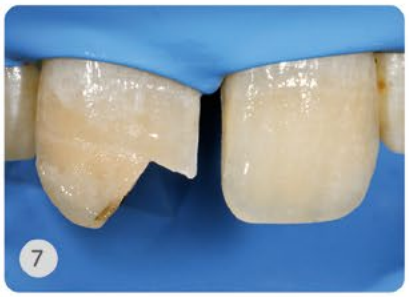

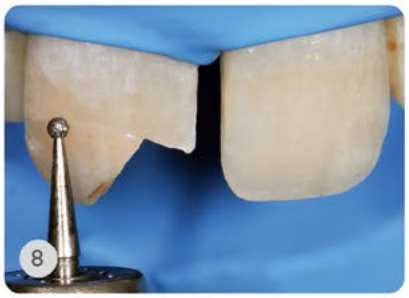

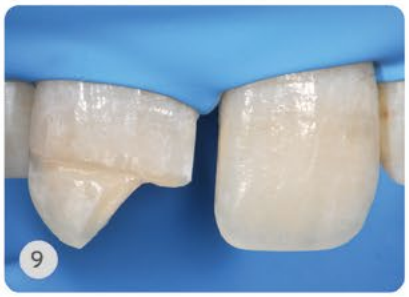

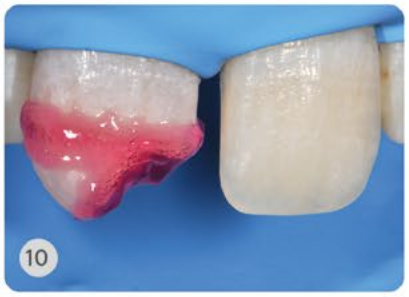

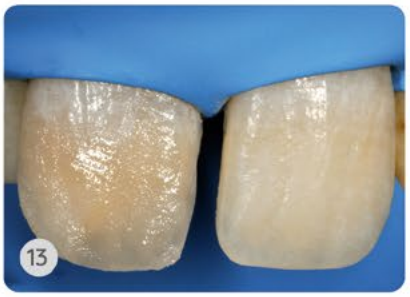

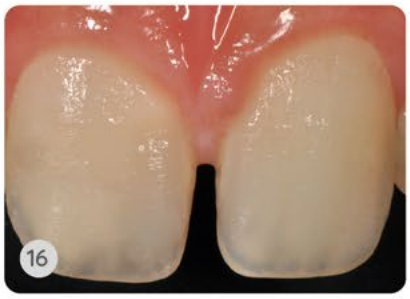

Das Fragment wurde mit einem dünnen Interponat aus fließfähigem Komposit reponiert. (Abb. 3–5)

Nach dem Aushärten (Abb. 6) wurde entlang der Frakturlinie vestibulär und palatinal eine Schräge erstellt, um die Haftung des Fragments (Abb. 8–9) zu erhöhen, die Ränder zu glätten und eine direkte Rekonstruktion des fehlenden Teils zu ermöglichen.

Nach erneuter Applikation des Adhäsivsystems (Abb. 10) erfolgte eine freihändige Schichtung. (Abb. 11)

Die erste ästhetische Prüfung hatte eine deutliche inzisale Transluzenz und einen deutlichen Halo an der Kante ergeben.

Palatinal wurde als erste Schicht NE (Tokuyama Asteria) appliziert. Anschließend erfolgte der Aufbau mit Body A2. Gemäß den Herstellerangaben wurde Body bis zum mittleren Drittel appliziert, sodass am inzisalen Drittel Platz für eine dünne Schicht Schmelz-NE blieb. (Abb. 12)

Um die Schmelz-Transluzenz zu erzeugen, wurde zwischen den Body-Schneidezahnhöckerchen TE verwendet. Der Halo wurde mit Body A2 erzeugt. (Abb. 13)

Nach dem Finieren (Abb. 14) und Polieren (Abb. 15) wurde der Patient nach Hause entlassen und in den folgenden Tagen regelmäßig nach einer möglichen Pulpa-Symptomatik befragt.

Auf dem Kontrollbild nach 7 Tagen (Abb. 16) ist die hervorragende Integration der Restauration zu erkennen. Durch die Integration des verwendeten Komposits und die einfache Schichttechnik konnten wir sofort ein zufriedenstellendes Ergebnis erzielen, sodass keine weitere Behandlung erforderlich war.

Die Body-Farbe hat die Übergangslinie zwischen Zahn und Restauration hervorragend abgedeckt. Mit Hilfe von Schmelz-NE und transluzentem TE ist ein absolut natürlicher Inzisalbereich entstanden.

Der Patient war mit dem ästhetischen Ergebnis der Restauration zufrieden. Das letzte Bild zeigt die postoperative Kontrolle nach einer Woche und Rehydrierung der Nachbarzähne.

Tokuyama

ESTELITE Σ QUICK

Der Klassiker – unser vielfach ausgezeichnetes Universalkomposit für alle Ansprüche und Indikationen.

Ausgezeichnet
12 Jahre in Folge vom Dental Advisor als bestes Universalkomposit ausgezeichnet – für höchste Ansprüche an Glanz, Ästhetik und Politur.

Mehr erfahren:

Starker Chamäleoneffekt
Stark in der Farbanpassung – so gelingen auch ohne aufwändige Präparationen Restaurationen, die sich harmonisch und unsichtbar in die Zahnumgebung einfügen.

Farben – 20:

RAP-Technolgy
Radical Amplified Photopolymerization – so lautet die Zauberformel für eine beschleunigte Aushärtung bei gleichzeitig hoher Konversionsrate.

Kunden kauften auch dieses Zusatzprodukt:

UNIVERSAL BOND II

Mehr unter BONDINGS >> UNIVERSAL BOND II

ESTELITE POSTERIOR

Stark unter Druck – wenn es für den Seitenzahnbereich eines besonders belastbaren Materials bedarf.

Neuartige Kombination
Durch eine Kombination aus sphärischen und klassischen gemahlenen Füllkörpern entsteht eine optimale Fülleryerteilung – für einen hohen Füllergehalt.

Röntgenopazität
Sehr gut sichtbare Füllstoffpartikel ermöglichen eine optimale Kontrolle der gelegten Füllungen – für ein sicheres Gefühl.

Belastbarkeit
Hohes E-Modul, starke Druckfestigkeit – optimale physikalische Werte für stärkste Belastungen, egal ob Knirscher oder nicht.

Farben – 4:

Mehr erfahren:

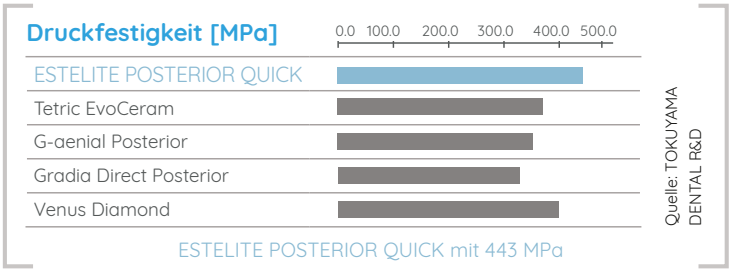

Kunden kauften auch dieses Zusatzprodukt:

BOND FORCE II

Mehr unter BONDINGS >> BOND FORCE II

Tokuyama

ESTELITE UNIVERSAL FLOW

Einfach fließfähig?
Nein, dreifach fließfähig
für alle Indikationen
und Vorlieben.

3 Viskositäten
Verschiedene Viskositäten bieten dem Anwender immer die optimale Wahl bei jeder Gelegenheit.

Erhöhte Lichtdiffusion
Eine erhöhte Lichtdiffusion bewirkt eine starke Streuung des einfallenden Lichts im Inneren des Materials. So entsteht ein ausgeprägter Chamäleoneffekt für ein Minimum an Farben.

Belastbarkeit
Die Kombination aus runden Kompositfüllkörpern und sphärischen Füllkörpern gewährleistet eine starke Belastbarkeit – vergleichbar mit pastösen Kompositen.



SuperLow
Standfest gegen unkontrolliertes Wegfließen

Medium
Universell einsetzbar für alle Indikationen

High
Ideal für Fissuren oder zum Auskleiden

Mehr erfahren:

Farben – 12:

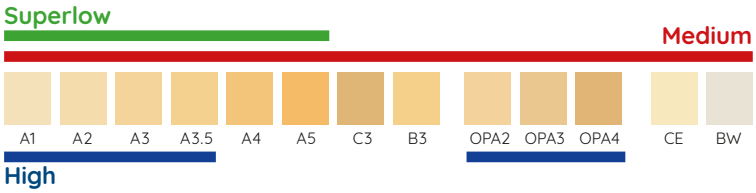

Immer die richtige Viskosität bei einer perfekten Polierbarkeit machen dieses Flow zum Mittel der Wahl.“

Dr. Markus Lenders, Nettetal

ESTELITE BULK FILL FLOW

Tiefenhärtung auf Knopfdruck – zuverlässig und entspannt ohne Stress.

Neuartiger Kompositfüller

Durch Sprühgranulation wird ein kantenloser Kompositfüller aus den sphärischen Füllkörpern geschaffen – runde Füllkörper für reduzierten Polymerisationsstress bei gleichzeitiger Tiefenhärtung.

Kontrollierter Brechungsindex

Anfangs transluzent für eine tiefe Aushärtung schlägt der Brechungsindex bei Aushärtung um – für ein opakes und ästhetisches Resultat.

Keine Deckschicht

Die neuartige Kombination der Füllkörper gewährleistet eine optimale Belastbarkeit. Der kontrollierte Brechungsindex gewährleistet eine ansprechendes Ergebnis. Zwei Gründe, warum die sonst obligatorische Deckschicht entfallen kann.

Farben – 5:

A1 A2 A3 B1 U

Mehr erfahren:

ESTELITE BULK FILL FLOW: Komposit-Füllkörper ("randlos")

Konventionelles Komposit: anorganische Füllkörper (unregelmäßig)

Kunden kauften auch dieses Zusatzprodukt:

BOND FORCE II PEN

Mehr unter BONDINGS >> BOND FORCE II PEN

Zahnumformung mit Komposit

Zahnumformung mit Komposit nach Zahntransplantation im Frontzahnbereich

Prof. Dr. Anne-Katrin Lührs, Hannover

Anamnese: Nach einem Sturz im Schwimmbad im Jahr 2000 und einer Totalluxation der beiden zentralen Inzisivi 11 und 21 (beide Zähne sind bei dem Sturz verloren gegangen) wurden die Zähne 34 und 44 in Regio 11 und 21 transplantiert. Sieben Jahre später stellte sich die Patientin, die bis dato mit der Versorgung zufrieden war, zur Beratung wegen der Weiterversorgung der transplantierten Prämolaren vor. Parallel erfolgte eine kieferorthopädische Behandlung mit regelmäßiger röntgenologischer Kontrolle der Regio 11/21. Die apikale Region der transplantierten Prämolaren war unauffällig, es gab keine Hinweise auf Wurzelresorptionen.

Abb. 1a, b: transplantierte Prämolaren in Regio 11/ 21, Komposithäkchen von kieferorthopädischer Behandlung noch in situ

Behandlungsplanung: Nach Auswertung der klinischen und röntgenologischen Befunde wurde geplant, die transplantierten Prämolaren 34 und 44 minimalinvasiv zu zentralen Inzisivi umzuformen. Andere Behandlungsalternativen wie die Anfertigung von vollkeramischen Veneers und die Durchführung einer chirurgischen Kronenverlängerung (vestibulär) zur Harmonisierung des Gingivaverlaufs wurden von der Patientin aus Gründen der Invasivität abgelehnt.

Behandlungsablauf: Zunächst wurde ein Wax-up (Abb. 2) zur Aufklärung der Patientin über verschiedene Behandlungsmöglichkeiten und zum Bewerten des zu erwartenden Substanzverlustes durch Präparationsmaßnahmen angefertigt.

Abb. 2: Wax-up Regio 11/ 21 und eingezeichneter angedachter Verlauf des Gingivasaumes nach chirurgischer Kronenverlängerung

Anhand eines auf dem Wax-up angefertigten Silikonschlüssels wurde nun zur Visualisierung des späteren Behandlungsergebnisses ein intraorales Mock-up mit einem provisorischen Kunststoffmaterial angefertigt. Bedingt durch die Dicke des Wax-up und die Stellung der transplantierten Prämolaren im Zahnbogen wurde mit der Patientin, die mit dem Mock-up sehr zufrieden war, vereinbart, die Restauration nach vestibulär graziler zu gestalten.

Die Zähne wurden nun mit fluoridfreier Prophylaxepaste gereinigt. Anschließend erfolgte die Farbauswahl, als Kompositsystem wurde das

Abb. 3a, b: Situation nach Entfernung der Komposithäkchen (a), intraorales Mock-up zur Visualisierung des möglichen Behandlungsergebnisses (b)

Material Estelite Sigma Quick (Tokuyama, Altenberge) verwendet. In diesem System ist mit der Farbe OPA2 eine extra-opake Dentinmasse vorhanden, die zum Aufbau des nicht zahnhartsubstanzunterstützten, inzisalen Dentinkerns verwendet wurde.

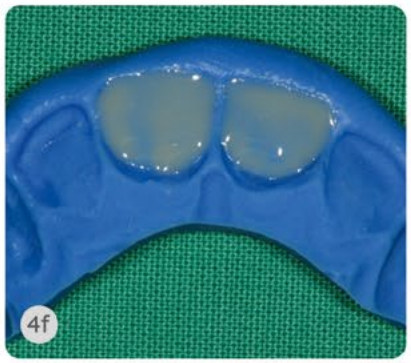

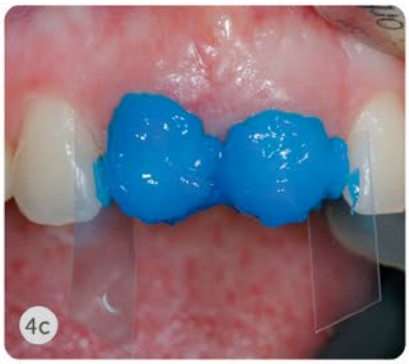

Abb. 4a–m: *Prämolarenumformung 11 (für den 21 wurde analog vorgegangen): Wax-up mit Silikonschlüssel (a), Silikonschlüssel in situ (b), Schmelzkonditionierung (c), Ätzmuster vestibulär (d) und palatinal (e), Flowable im Silikonschlüssel (f), aufgebaute Hinterwand (g), Schichtung des Dentinkerns (h, i), Schmelzmasse 11 (j) und 21 (k), Restaurationen nach Endpolitur von vestibulär (l) und palatinal (m)*

Abb. 5a, b: *Klinische Situation 4 Wochen postoperativ, Ansicht von vestibulär (a) und palatinal (b)*

Abb. 6a, b: *Umgeformte Prämolaren nach 4,5 Monate postoperativ, Ansicht von vestibulär (a) und palatinal (b)*

Abb. 7a, b: *Kompositrestaurationen nach 14 Monaten postoperativ, Ansicht von vestibulär (a) und palatinal (b)*

Folgende Farben wurden eingesetzt: OPA2, OA2, OA3 (Dentinmassen), A2, A3 (Schmelzmassen), CE (Clear Enamel, Effektmasse für Transluzenzeffekte), OPA2 (Flowable).

Die Schmelzoberfläche der transplantierten Prämolaren wurde minimalinvasiv mit einem Finierdiamanten angeraut und anschließend für 30 Sekunden mittels 37%iger Orthophosphorsäure konditioniert (Conditioner 36, Dentsply, Konstanz) und adhäsiv vorbehandelt (Heliobond, Ivoclar Vivadent, Ellwangen).

Mit Hilfe eines Silikonschlüssels wurde nun die Hinterwand aus dem Flowable der Farbe OPA2 in dünner Schichtstärke aufgebaut. In mehreren Schichten wurden danach die verschiedenen Dentinmassen modelliert: OPA2 als opaker Kern, OA3 zervikal und OA2 nach inzisal.

Dabei wurde im Bereich der Schneidekante ein ca. 1 mm breiter Bereich freigelassen, der mit einer dünnen Schicht Effektmasse (CE) ausgefüllt wurde. Direkt an der Inzisalkante wurde zur Erzielung des „Halo-Effektes“ nochmals eine sehr dünne Schicht OA2 anmodelliert. Der Dentinkern wurde abschließend mit den Schmelzmassen überschichtet (A2 inzisal, A3 zervikal).

Nach Endpolitur wurden die Zähne fluoridiert (Biflourid, VOCO, Cuxhaven).

Die Abbildungen oben zeigen die Restaurationen bei Kontrollterminen nach 4 Wochen, 4,5 Monaten und 14 Monaten.

Mit der Patientin wurden nach Abschluss der Behandlung Kontrollsitzungen im 6-monatigen Abstand vereinbart.

Epikrise und Diskussion: Der dargestellte Patientenfall stellt die Umformung zweier Prämolaren nach autogener Zahntransplantation nach Frontzahntrauma dar, bei dem beide mittlere Schneidezähne totalluxiert wurden und für eine Replantation nicht zur Verfügung standen, da sie nicht mehr auffindbar waren.

In Bezug auf die Umformung von transplantierten Prämolaren zu Frontzähnen existieren einzelne Fallberichte, in denen als Therapiemaßnahme sowohl Kompositrestaurationen als auch vollkeramische Veneers zur Zahnumformung angefertigt wurden.

In diesem Fall wurden auf Wunsch der Patientin, die über verschiedenste Vorgehensweisen aufgeklärt wurde, minimalinvasive Kompositrestaurationen angefertigt. Die Hinterwand wurde mit Hilfe eines Silikonschlüssels nach vorherigem Wax-up aus einer sehr dünnen Schicht Flowable aufgebaut. Da die okklusalen Kontakte im Bereich der Zahnhartsubstanz liegen, erwies sich dieses Vorgehen als praktikabel.

Die Patientin ist mit dem erreichten Behandlungsergebnis zufrieden. Während des Beobachtungszeitraumes von 14 Monaten fanden sich keine Hinweise auf ein Versagen der Restaurationen.

Tokuyama

Diese Produkte wurden verwendet:

ESTELITE Σ QUICK

ESTELITE UNIVERSAL FLOW Medium

BONDING

Das **3D-SR-Monomer** – ein sich selbst-strukturstärkendes Haftmonomer

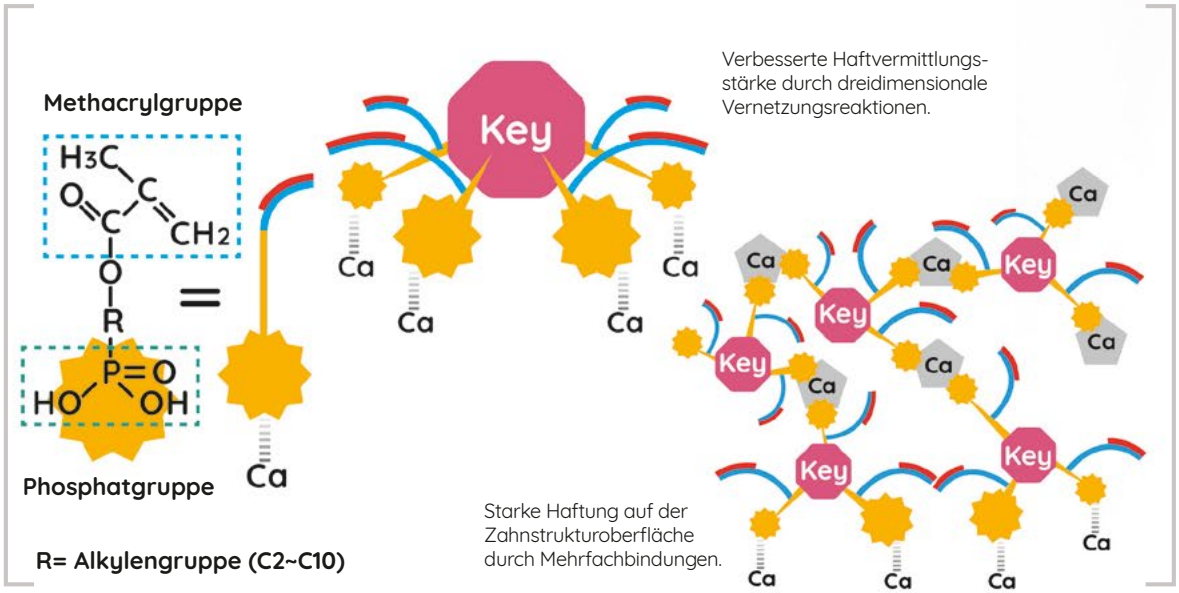

Die außergewöhnliche Haftkraft der TOKUYAMA-Adhäsivsysteme basiert auf einem technologisch einzigartigen Monomer, welches in der 2. und 3. Generation modifiziert und optimiert wurde, so dass zusätzliche sowie unterschiedlich lange Reaktionsketten am Molekül diverse Mehrfach bindungen eingehen und in kürzester Zeit eine äußerst widerstandsfähige und reißfeste Adhäsivschicht erzeugen.

Durch zahlreiche chemische und mechanische Bindungen zum Apatit der Zahnoberfläche und den Kalziumionen der Zahnsubstanz lässt das selbststrukturstärkende Monomer so ein 3-dimensionales Netzwerk entstehen. Zusätzlich verfügt das 3D-SR-Monomer in seiner neuesten Generation über das allseits bekannte Haftmonomer 10-MDP, welches nachweislich starke Haftmechnismen ausbildet.

Keyfacts Bonding

- Zuverlässige Haftung durch innovative Technologien
- Schnelle und einfache Anwendungen zur Minimierung von Anwendungsfehlern
- Universelle Alleskönner oder Spezialadhäsive für besondere Indikationen

Tokuyama

UNIVERSAL BOND II

Das Fundament dentaler Restaurationen – standardisierte Anwendung auf jedweder Oberfläche.

Keine Lichthärtung
UNIVERSAL BOND II reagiert per Kontakthärtung (BoSE-Technology). Die sonst übliche Lichthärtung entfält somit und spart Zeit in der Anwendung.

Standartisiertes Arbeiten
Egal welche Oberfläche – es gelten die 3 Schritte: Anmischen – Auftragen – Verblasen – FERTIG! Das minimiert Fehler.

Visuelle Kontrolle
Die clever eingefärbten Flüssigkeiten zeigen dem Anwender per Farbumschlag die einzelnen Schritte an – volle Kontrolle.

Volle visuelle Kontrolle über die einzelnen Arbeitsschritte dank einzigartigem Farbumschlag

Mehr erfahren:

Das neue Universal Bond II von Tokuyama Dental kann man mit Recht als universelles Bonding bezeichnen. Es ist einfach im Handling und man erzielt bei weniger Arbeitsschritten vergleichbare Ergebnisse wie mit bisherigen Bondingsystemen. In Verbindung mit ESTECEM II PLUS konnte für unseren Patienten eine ästhetisch gute Versorgung realisiert werden."

Gordon Kautzsch, Leipzig

EE BOND & ETCHING GEL HV

Der Spezialist für die selektive Schmelzätzung – ein unschlagbares Duo.

Selektiv
Stark und zuverlässig am Schmelz wie bei Etch & Rinse-Systemen – ausgezeichneter Randschluss.

Selektiv
Schonend zum Dentin wie bei Self-Etch-Systemen – keine Hypersensitivitäten.

Exakt
Ein hochviskoses Ätzgel mit feinster Nadel sorgt für spurgenaues Auftragen ohne unkontrolliertes Wegfließen.

Mehr erfahren:

ETCHING GEL HV – für spurgenaues Auftragen

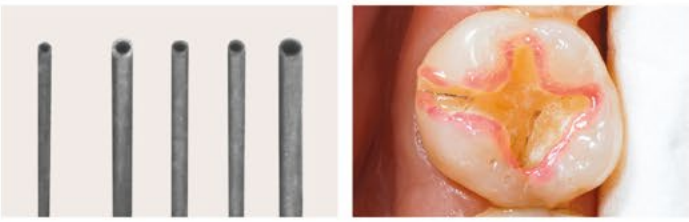

Kunden kauften auch dieses Zusatzprodukt:

ESTELITE ASTERIA

Mehr unter KOMPOSITE >> ESTELITE ASTERIA

Tokuyama

BOND FORCE II

All-in-One –
das zuverlässige
Adhäsiv der
7. Generation.

Schnell
Nur 25 Sekunden – so zügig kann die adhäsive Konditionierung der Kavität gelingen.

Zuverlässig
Das innovative 3D-SR-Monomer bildet eine gleichmäßig dünne Filmschicht aus – optimale Kavitätenadaption.

Flouridabgabe
Eine konstante Flouridabgabe des Adhäsivs schützt vor postoperativen Sensitivitäten und Sekundärkaries.

Mehr erfahren:

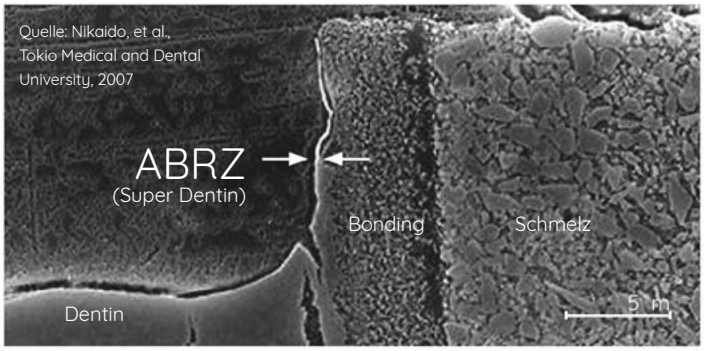

Super-Dentin
Durch die chemischen Reaktionen des funktionellen Monomers bildet sich in der angrenzenden Dentinschicht sogenanntes „Super-Dentin“, welches resistent gegenüber Säure- und Basenattacken ist und so den Zahn vor Sekundärkaries schützt.

Kunden kauften auch dieses Zusatzprodukt:

ESTELITE Σ QUICK

Mehr unter KOMPOSITE >> ESTELITE Σ QUICK

BOND FORCE II PEN

Kugelschreiber
Kinderleicht zu bedienen – nur 2 Klicks genügen, um das benötigte Material hygienisch und anwenderfreundlich zu dosieren.

Safe'n Easy Prinzip
Durch eine einfache Drehung der Verschlusskappe ist der Stift sicher verschlossen. Die Füllstandmenge ist leicht im Sichtfenster ablesbar.

Applikationsmenge
Die Abgabe der Applikationsmenge erfolgt in immer gleichmäßigen Tropfen, so dass optimal sparsam dosiert werden kann. Überschüsse werden dadurch vermieden und ein materialschonender Umgang garantiert.

Mehr erfahren:

Kunden kauften auch dieses Zusatzprodukt:

ESTELITE BULK FILL Flow

Mehr unter KOMPOSITE >> ESTELITE BULK FILL Flow

Tokuyama

ZEMENT

Die **BoSE-Technology** – Schlüssel für universelle Anwendbarkeit und entfallende Lichthärtung

BoSE Technology

ESTECEM II PLUS ist ein Komposit-Zement für das gesamte Indikationsspektrum indirekter Befestigungen. Dank des im System enthaltenen TOKUYAMA UNIVERSAL BOND II ist ESTECEM II PLUS auf allen prothetischen Oberflächen ohne Einschränkungen universell einsetzbar. Ohne zusätzliche Primer oder Aktivatoren gilt auf allen Oberflächen immer die gleiche Vorgehensweise: 1:1 anmischen, applizieren, verblasen, fertig!

Möglich macht dies die patentierte BoSE-Technology, die gegenüber den herkömmlichen Benzoylperoxid/Amin-Systemen auch unter sauren Bedingungen eine hohe katalytische Aktivität aufweist. Dadurch wird eine standartisierte Konditionierung aller Oberflächen erreicht, die dank Kontakthärtung – ohne weitere Lichtpolymerisation – für die adhäsive Befestigung bereit sind.

Keyfacts Zement

- Universell anwendbar
- Zuverlässig dank adhäsiver Befestigung
- Einfaches Handling und Arbeiten

ESTECEM II PLUS

Der adhäsive Alleskönner – befestigt indirekte Restaurationen unabhängig vom Material.

Farbstabilität
Keine Löslichkeit nach Lichthärtung – Farbstabilität und kein Auswaschen der Fuge.

Viskosität
Optimale Viskosität – kein unkontrolliertes Wegfließen der Paste.

Handling
Gute Verarbeitung – leichtes Entfernen der Überschüsse.

Farben – 4:

Klar | Universal | Braun | Weiß-opak

Mehr erfahren:

Farbstabilität

	ESTECEM II	RelyX Ultimate	Multilink Automix	Variolink Esthetic DC	Panavia V5	Panavia F2.0
Farbe	Universal	A1	Gelb	Hell	Universal	Hell
Vor Test						
Nach Test (24h bei 80 °C in Kaffeelösung)						
ΔE	4,6	8,8	11,0	19,8	12,5	11,8

Quelle: TOKUYAMA DENTAL R&D

Kunden kauften auch dieses Zusatzprodukt:

UNIVERSAL BOND II

Mehr unter BONDINGS >> UNIVERSAL BOND II

WURZELSTIFTE

Wurzelstifte aus Quarfasern bilden ein solides Fundament für prothetische Restaurationen.

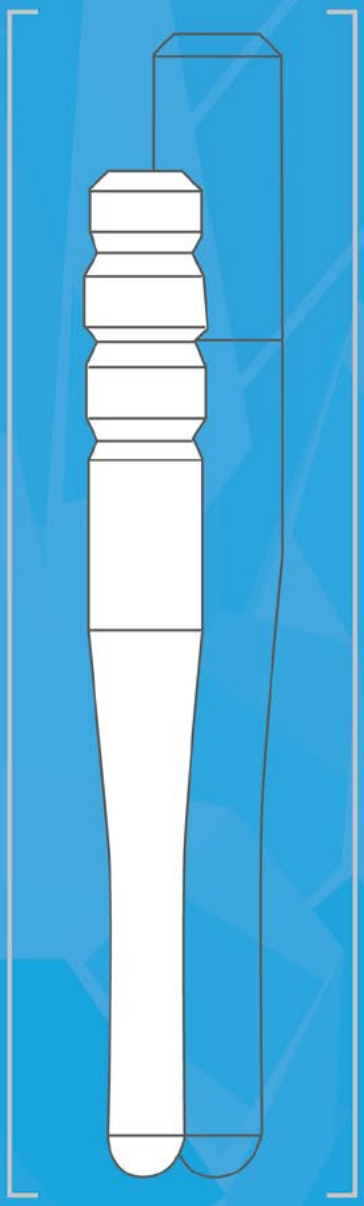

Keyfacts Wurzelstifte

Anatomische Form
Das optimierte Design unterstützt die wichtigsten Modelle der Ni-Ti-Instrumente und schützt so das Dentin innerhalb des Wurzelkanals.

Exzellente Belastbarkeit und Flexibilität
Die dentinähnlichen Biegeeigenschaften garantieren eine lange Haltbarkeit der Restauration. Das Risiko von Wurzelfrakturen wird so minimiert.

Transluzenz
Die extrem hohe Lichtdurchlässigkeit des Quarzfaserstiftes sichert die erfolgreiche Lichthärtung des Befestigungszementes, z.B. ESTECEM, im apikalen Bereich.

Röntgenopazität
Die ideale Röntgenopazität ermöglicht eine genaue Diagnose in der Zukunft.

Kalibrierter Bohrer
Der TokuDrilll zur Entfernung des Dentins besitzt einen etwas größeren Durchmesser (+0,05 mm) als die Quarzfaserstifte, um eine gleichmäßige, dünne Zementschicht zu gewährleisten.

Farbkennzeichnung
Zur schnellen Größenbestimmung verfügen die Quarzfaserstifte über farblich kodierte Köpfe.

Hohe Bioverträglichkeit
Die Quarzfasern minimieren das Allergierisiko und tragen so zur Sicherheit des Patienten bei.

Prüfer
Der autoklavierbare Karbon-Stift dient zur Überprüfung und Bestimmung der Länge und Abmessungen des Wurzelkanals.

TOKUPOST

Nicht einfach nur
ein Glasfaserstift –
Quarzfasern sorgen
für vielfältige Vorteile.

Transluzenz
Kristallklare Quarzfasern bieten eine bessere Weiterleitung des Polymerisationslichts – sichere Aushärtung bis in den apikalen Bereich.

Unidirektional
Die Quarzfasern sind unidirektional angeordnet für eine dentin-ähnliche Belastbarkeit. Die dichte Bündelung sorgt gleichzeitig für Stabilität.

Oberfläche
Bei der Herstellung werden die Stifte mit Bürsten angeraut, um eine mikro-retentive Oberfläche zu erhalten – für eine bessere Haftung.





Mehr erfahren:

Kunden kauften auch dieses Zusatzprodukt:

UNIVERSAL BOND II

Mehr unter BONDINGS >> UNIVERSAL BOND II

Universell ist auch, mit einem Material viele Indikationen abdecken zu können

Gerhard Dalheimer,
Schwalbach

Dentale Restaurationen bedürfen vieler aufeinander perfekt abgestimmter Arbeitsschritte mit hervorragenden Materialien. Um den Workflow übersichtlich und effizient zu gestalten, können universelle Adhäsivsysteme zum Einsatz kommen. Zusammen mit Tokuyama Dental haben wir vier Praxen gesucht, welche das wirklich universelle Adhäsivsystem Universal Bond II klinisch erproben und ihre Erfahrungen in Form von Fallberichten vorstellen. Im folgenden Beitrag lesen Sie, wie Zahnarzt Gerhard Dalheimer aus Schwalbach/Elm in unterschiedlichen Situationen die Materialien zur Zufriedenheit der Patienten einsetzte.

Zahnarzt Gerhard Dalheimer ist seit 28 Jahren niedergelassen in eigener Praxis in Schwalbach/Elm. Im Laufe der Zeit hat er sich in den Bereichen Cerec und CMD + Prothetik spezialisiert und behandelt gemeinsam mit seinem Kollegen Dr. Hasan Ackay seine Patienten.

Im zahnärztlichen Alltag ist Effizienz ein sehr wichtiger Faktor und vor dem Hintergrund der stetig steigenden Kosten sind Materialien, wie Universal Bond II und ESTECM II PLUS von Tokuyama Dental, gute Alternativen zu bisherigen Materialien, weil Sie eine universelle und dementsprechend zeiteinsparende Arbeitsweise ermöglichen. Die folgenden vier Patientenfälle zeigen, wie Zahnarzt Gerhard Dalheimer diese Materialien im Rahmen der klinischen Erprobung einsetzte und dies zur vollständigen Zufriedenheit des Behandlers und der Patienten.

Fall 1: Kleben eines Veneers an Zahn 13

Die 70-jährige Patientin stellte sich vor, weil das Veneer an 13 sich gelöst hatte (Abb. 1a). Nach Inspektion des Zahnes und des Veneers konnte mit

1a

1b

1c

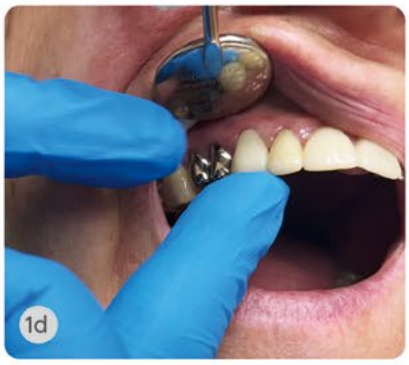
1d

1e

1f

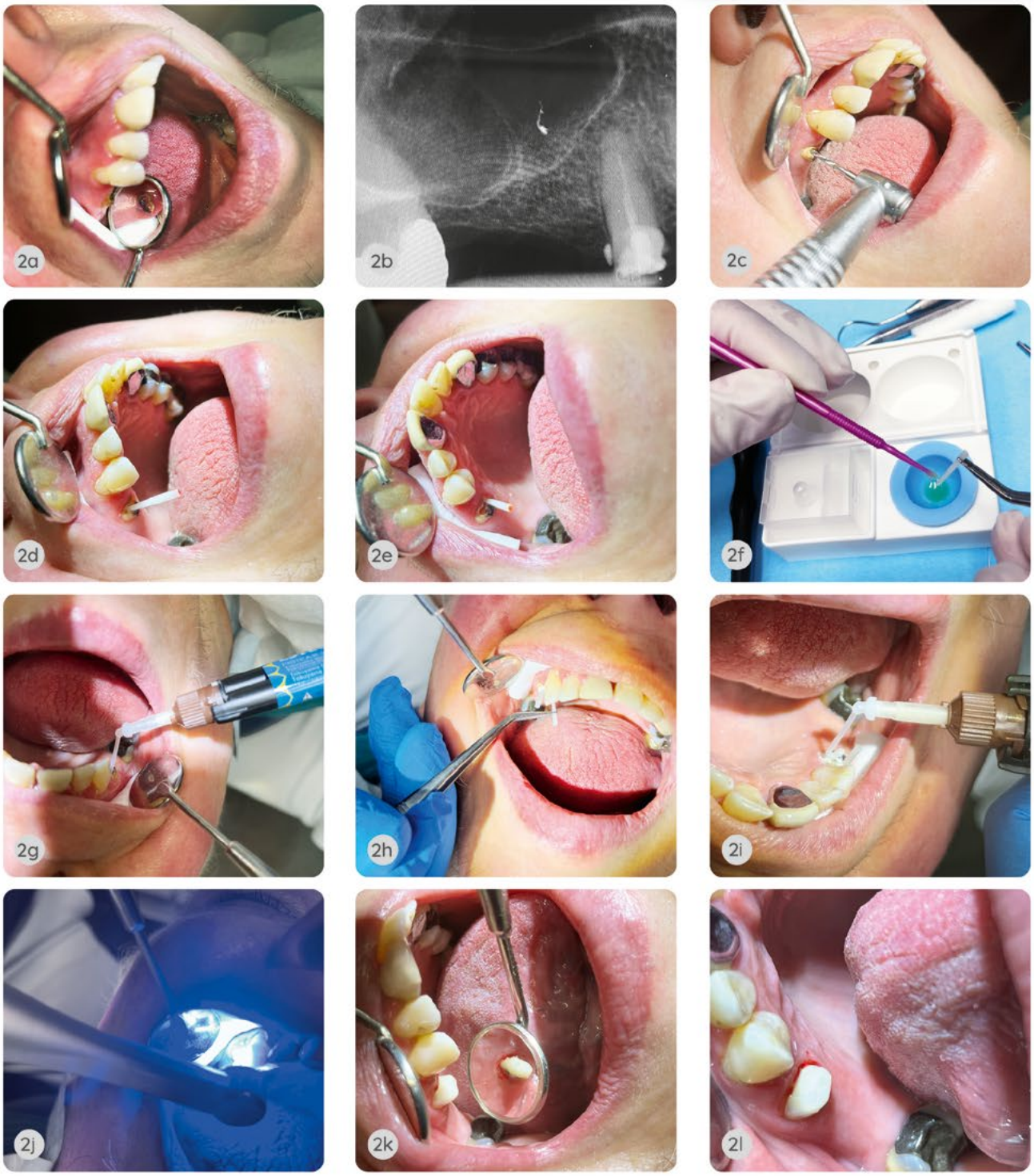

der Wiederbefestigung begonnen werden. Das Veneer und der Zahn wurden vom alten Zement gesäubert und gereinigt und anschließend wurde es erneut anprobiert.

Danach wurden das Veneer und der Zahn mit Alkohol gereinigt und getrocknet, das Universal Bond II (A/B) gemischt und auf das Veneer sowie auf den Zahn appliziert und verblasen (Abb. 1b und 1c). Die Universal Paste wurde in das Veneer appliziert und auf dem Zahn eingesetzt (Abb. 1d).

Der Überschuss wurde nach 3 sec. Lichthärtung entfernt und anschließend wurde noch einmal von vestibulär und palatinal jeweils für 1 min. ausgehärtet (Abb. 1e). Das Ergebnis ist nach sehr kurzer Behandlung sehr zufriedenstellend (Abb. 1f).

Fall 2: Zementierung eines Stiftes zur Vorbereitung für einen Brückenpfeiler am Zahn 14

Die 56-jährige Patientin ist seit langem in unserer Praxis in Betreuung. Sie ist gesund und anamnestisch unauffällig. Zahn 14 ist seit langem endodontisch versorgt und hatte keine prothetische Versorgung. Die Patientin stellte sich nach einer Fraktur der alten Aufbaufüllung für eine Neuversorgung vor (Abb. 2a). Wir fertigten ein Röntgenbild an (Abb. 2b) und besprachen die Therapiemöglichkeit über einen Stumpfaufbau sowie die Versorgung mit einer Brücke. Die zwei Wurzelkanäle wurden mit dem Tokudrill bis zur ersten Markierung präpariert (Abb. 2c) und anschließend wurde die Länge mit dem Verifier überprüft. Nachfolgend wurden die Quarzfaserstifte probehalber eingesetzt (Abb. 2d und 2e). Das Universal Bond II (A/B) wurde gemischt und auf die Stifte sowie in die Kanäle appliziert und verblasen (Abb. 2f). Die Universal Paste wurde in die Kanäle appliziert (Abb. 2g) und die Stifte wurden in die Kanäle eingebracht (Abb. 2h).

Der Überschuss wurde entfernt und anschließend lichtgehärtet. Zuletzt wurde der Stumpf mit einem dualhärtenden Composite aufgebaut und der Zahn präpariert (Abb. 2i bis 2l). Die Brückenversorgung erfolgt in Kürze.

Fall 3: Zementierung Krone

Diese Patientin ist 45 Jahre alt. Der Zahn 45 wurde vor längerem bereits endodontisch versorgt. Im Zuge dieser Klinischen Erprobung ist er nun in one-single-visit chairside mit einer Krone versorgt worden. Die Krone ist aus einer Zirkonoxidverstärkten Lithiumsilikatkeramik (centra dou). Nach der Präparation des Zahnes (Abb. 3a) wurde die Krone angepasst. Zunächst wurden die Krone und der Stumpf mit Alkohol gereinigt und getrocknet, das Universal Bond II (A/B) gemischt und auf die Krone sowie auf den Stumpf appliziert und verblasen (Abb. 3b und 3c). Die Universal Paste wurde in die Krone appliziert und auf dem Stumpf eingesetzt (Abb. 3d).

Der Überschuss (Abb. 3e) wurde nach 3 sec. Lichthärtung entfernt und anschließend wurde noch mal die Krone von allen Seiten jeweils 30 sec. ausgehärtet. Das Ergebnis nach so kurzer Behandlungsdauer ist für die Patientin sehr zufriedenstellend (Abb. 3f).

Fall 4: Reparatur Verblendung 13, 12
Der Patient ist 65 Jahre alt und stellte sich in unserer Praxis vor, weil die Verblendung an den Kronen regio 12,13 abgeplatzt ist (Abb. 4a). Zunächst wurde das Universal Bond II (A/B) gemischt (Abb. 4b und 4c), auf die Kronen appliziert und mit Luft verblasen.

Danch wurde Estelite Color medium chroma opak auf das Nicht-Edelmetallgerüst aufgetragen, anschließend mit Estelite Asteria A2B die Verblendung wiederhergestellt und abschließend poliert.

Auch solche, für unsere Patienten aus ästhetischer Sicht sehr unschönen Indikationen, lassen sich mit dem universellen Adhäsivsystem Universal Bond II von Tokuyama und der weiteren, bestens darauf abgestimmten Produktpalette von Tokuyama Dental, in kürzester Zeit und zur vollsten Zufriedenheit von Behandler und Patient (Abb. 4d) unkompliziert lösen.

Tokuyama

Diese Produkte wurden verwendet:

UNIVERSAL BOND II

ESTECEM II Plus

ESTELITE Asteria

ESTELITE Color

TOKUPOST

ABFORMUNG

Ein System – alle Möglichkeiten

Trotz der schnellen Entwicklung digitaler Abformsysteme hat die traditionelle Abformung immer noch ihre berechtigung und wird in einer Vielzahl von Praxen eingesetzt.

ESTESIL H_2TOP™ verfügt über verschiedene Vorabformmaterialien und Korrekturmassen, um allen Abformtechniken gerecht zu werden. Ausgehend von der Art der anzufertigenden Prothese wird der Behandler den Zahn entsprechend vorbereiten.

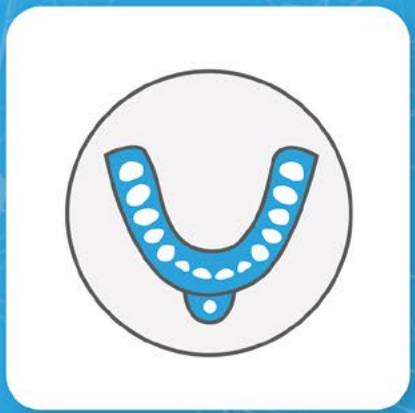

Keyfacts Abformmaterial

- **Detailgetreue Abformungen auch unter schwierigen Bedingungen**
- **Hohe Widerstandsfähigkeit bei gleichzeitiger Formstabilität**
- **Für jede Abformtechnik das passende Material**

Die für den jeweiligen Einsatzzweck optimale Abformungstechnik bestimmt das zu wählende Abformmaterial. Ganz egal, welche Restauration oder welche Technik angewendet werden soll: ESTESIL H2TOP™ bietet Ihnen alle Möglichkeiten!

Durch die Kombination mit anderen Technologien aus dem Hause TOKUYAMA wurde ein Vinylpolysiloxan geschaffen, das durch die Zusätze von grenzflächen – aktiven, hydrophilen Füllstoffen eine extrem benetzbare Oberfläche aufweist.

Die präzise Detailwiedergabe ermöglicht dem Behandler ein TOP Resultat. Es ist die Detailwiedergabe jenseits des sichtbaren Bereiches, die den Unterschied macht.

Tokuyama Estesil ist ein exzellentes Abformmaterial für die tägliche Anwendung.“

Dr. Andrea Fabianelli, Siena (ITA)

ESTESIL H_2TOP™

A-Silikon für
höchste Ansprüche
und Genauigkeit

Alle Techniken
Für jede Situation die richtige Abformasse zur Hand – zahlreiche Kombinationsmöglichkeiten.

Oberflächenaktiv
Ein spezeller Platinkatalysator sorgt für eine ausgezeichnte Oberflächenbenetzbarkeit. Stark auch im feuchten Milieu.

Reißfest
Auch bei schwer zu entfernenden Abdrücken bleiben die Details erhalten.

Mehr erfahren:

Kunden kauften auch dieses Zusatzprodukt:

Mischpistole (leicht) ESTESIL

Mehr unter >> www.tokuyama-dental.de

ESTESIL H_2TOP™ FAST

Detailgetreue Abformung ohne langes Warten – der schnelle Weg zum Ziel

Fast
Die schnellere Abbindereaktion sorgt für zügiges Arbeiten ohne lange Wartezeiten.

Sichtbarkeit
Farblich gut aufeinander abgestimmte Bais- und Korrekturmassen sorgen sorgen für eine optimale Sichtbarkeit der Details.

Rückstellvermögen
Ein ausgezeichnetes Rückstellvermögen sorgt dafür, dass der Abdruck formstabil ist und bleibt.

Mehr erfahren:

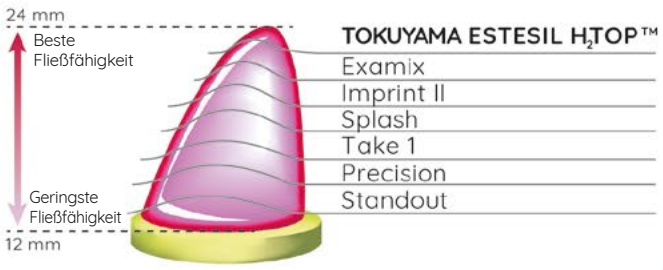

Kunden kauften auch dieses Zusatzprodukt:

Mischgerät SYMPRESS II

Mehr unter >> www.tokuyama-dental.de

DESENSIBILISIERER

Der **Doppel-Block** – ein Schutzschild für hypersensitives Dentin.

Versiegelung der Tubuli mit SHIELD FORCE PLUS

Dentinüberempfindlichkeit ist ein Schmerz, der seit sehr langer Zeit bekannt ist und ist eine der am häufigsten auftretenden Schmerzenarten in der Praxis. Studien belegen, dass ca. 15~20% aller Patienten an Dentinüberempfindlichkeiten leiden.

Dieser Schmerz wird ausgelöst durch Flüssigkeitsbewegungen des Dentinliquors in den offenen Tubuli, , welche die Odontoblastenfortsätze reizen.

Insbesondere die zunehmende Abnutzung der Zähne durch z.B. Abrasion oder Erosion legt die Dentintubuli frei. Ein zuverlässiger Desensibilisierer kann hier Abhilfe schaffen.

SHIELD FORCE PLUS

Schnelle Schmerzlinderung
Die Reaktion des 3D-SR-Monomers bewirkt Linderung in Sekundenschnelle. Block 1 – Verschluss der Tubuli.

Dauerhafte Schmerzlinderung
Die entstehende Schutzschicht auf der Zahnoberfläche wird lichtgehärtet. Block 2 – Versiegelung und dauerhafter Schutz bis zu 3 Jahre

Handling
Denkbar einfach anzuwenden. Kein Spülen oder Einmassieren. Einfach nur Auftragen, 10 Sekunden einwirken lassen, verblasen und lichthärten. Fertig!

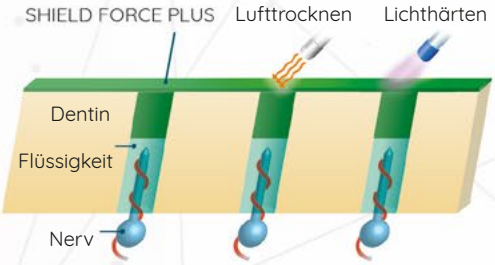

Mehr erfahren:

Thermozyklustest (10.000 Zyklen) bei 4°C – 60°C **

Versieglungsschicht des SHIELD FORCE PLUS bleibt nach dem Thermozyklustest erhalten.

Hypersensitives Dentinmodell | Nach Applikation von SHIELD FORCE PLUS | Nach dem Thermozyklustest (10.000 x)

Versieglungsschicht des Gluma* Desensitizer (Kulzer) wäscht sich während des Thermozyklustests aus.

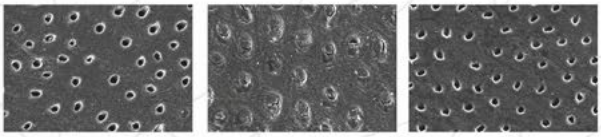

Hypersensitives Dentinmodell | Nach der Applikation von Gluma* Desensitizer | Nach dem Thermozyklustest (10.000 x)

* Kein eigenes Markenzeichen von TOKUYAMA Dental Corp.
** Quelle: TOKUYAMA DENTAL R&D

Keyfacts Desensibilisierer

- Schnelles und einfaches Handling
- Ausgezeichneter Versiegelungseffekt
- Dauerhafte & beständige Schutzschicht

UNTERFÜTTERUNG

Prothesenunterfütterungsmaterial für langanhaltenden Tragekomfort bei höchster Zuverlässigkeit

Prothesen können im Laufe der Jahre ihren Halt und die einstmals gute Anpassung verlieren. Die Gegebenheiten des Kiefers oder der Mundhöhle verändern sich.

Unterfütterungsmaterialien von TOKUYAMA DENTAL versprechen hier schnelle Abhilfe, ohne dass es eines großen Aufwandes bedarf. Sowohl für den Zahnarzt als auch den Zahntechniker sind die Materialien beidermaßen geeignet.

Unterschiedliche Shore-Härten gewährleisten, dass für jeden Behandlungsfall das geeignete Material zur Verfügung steht. Harte Unterfütterungsmaterialien geben wieder gewohnten Halt, weiche Unterfütterungsmaterialien spenden Komfort, wenn die Prothese drückt oder Schmerzen gelindert werden müssen. Egal welche Ausprägung gefragt ist, beide Materialien versprechen eine langfristige Versorgung.

REBASE II FAST

Der Klassiker – seit Jahren bewährt und anerkannt bei harten Unterfütterungen.

Zeit- und Kostenersparnis
Das Material kann auch chairside verwendet werden. Keine Wartezeiten für den Patienten, keine Laborkosten für den Behandler.

Angenehm
Geringe Temperaturentwicklung, kein unangenehmer Geschmack oder Geruch und dazu noch MMA-frei.

Dauerhaft
Ein spezieller Härter entfernt die oberste Sauerstoffinhibitionsschicht und bewirkt so ein komplette Aushärtung. Kein Nährboden für Bakterien oder schlechte Gerüche – für eine lange Verwendung.

Mehr erfahren:

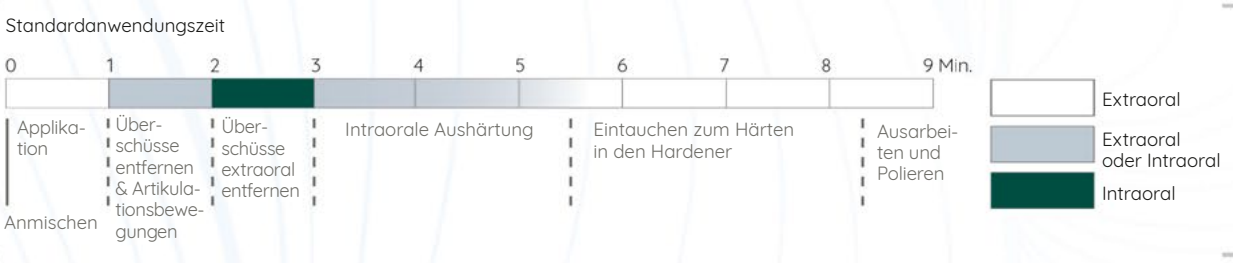

Keyfacts Unterfütterung

- Chairside oder im Labor anwendbar
- Harte oder weiche Unterfütterung
- Lange Haltbarkeit und Zuverlässigkeit

Tokuyama

SOFRELINER TOUGH M

Dauerhafte weiche Unterfütterung – langanhaltender Tragekomfort bis zu 2 Jahren.

Zeit- und Kostenersparnis
Das Material kann auch chairside verwendet werden. Keine Wartezeiten für den Patienten, keine Laborkosten für den Behandler.

Dauerhaft
Kein Ablösen oder Abreißen der Unterfütterung – dauerhafter Halt. Ebenso dauerhafter Komfort ohne Nachlassen der Materialstabilität.

Sicheres Mundgefühl
Glatte Oberfläche bietet wenig Angriffsfläche für Plaque – keine üblen Gerüche.

Hohe Reißfestigkeit



SOFRELINER TOUGH S



Vergleichsprodukt

Mehr erfahren:

Kunden kauften auch dieses Zusatzprodukt:

Dispenser II für SOFRELINER

Mehr unter >> www.tokuyama-dental.de

Tokuyama

SOFRELINER TOUGH S

Wenn es noch mehr Tragekomfort bedarf – die extra-weiche Variante.

Extra-weich
Hervorragend zur Interimsversorgung (max. 1Jahr) geeignet, z.B. bei der Wundheilung nach Operationen.

Ausgezeichnet
Mehrfach durch den Dental Advisor als bestes weiches Unterfütterungs-material prämiert.

Stabil
Hohe Resistenz gegen Verfärbungen oder Abnutzung.



Originalform | SOFRELINER TOUGH M | SOFRELINER TOUGH S

Mehr erfahren:

Kunden kauften auch dieses Zusatzprodukt:

SILICONE REMOVER

Mehr unter >> www.tokuyama-dental.de

Tokuyama

DAS VERTRIEBSGEBIET

Unser Händlernetz – Ausgewählte Partner für Service, Qualität und Beratung!

Unsere offiziellen Exklusivpartner auf einen Blick

DE | KANIEDENTA GMBH & CO. KG.
www.kaniedenta.de

AT | LEIBETSEDER DENTALWARENHANDEL GMBH & CO KG
www.dental-leibetseder.at

CH/LI | MEDIREL SA
www.medirel.com

PL | MARRODENT SP. Z O. O.
www.marrodent.pl

UK | TRYCARE LTD
www.trycare.co.uk

IR | KARMA SALES & SERVICE LTD
www.karmadental.com

NL | HOFMEESTER DENTAL BV
www.hofmeester.nl

BE/LU | DEPROPHAR SPRL
www.deprophar.com

SE | TS DENTAL
www.tsdental.se

DK/IS | ZENITH DENTAL APS
www.zenith-dental.dk

NO | LIC SCADENTA AS
www.licscadenta.no

FI | DENTAL-SERVICE OY
www.dsnick.fi

EE | MEDSHOP OÜ
www.medshop.ee

LT | Tik UNIDENTAS UAB
www.unidentas.lt

LV | ZRK VLATA SIA
www.vlata.lv

CZ/SK | DENTAMED (CR) SPOL. SR.O
www.dentamed.cz

HU | MORIDENT KFT.
www.morident.hu

KARMA SALES & SERVICE LTD

Tokuyama
TS DENTAL
DENTAL-SERVICE OY
LIC SCADENTA AS
MEDSHOP OÜ
ZRK VLATA SIA
ZENITH DENTAL APS
TIK UNIDENTAS UAB
TRYCARE LTD
HOFMEESTER DENTAL BV
KANIEDENTA GMBH & CO. KG
DEPROPHAR SPRL
MARRODENT SP. Z O. O.
DENTAMED (CR) SPOL. SR.O
MORIDENT KFT.
LEIBETSEDER DENTALWARENHANDEL GMBH & CO KG
MEDIREL SA

TOKUYAMA Dental Deutschland GmbH
Am Landwehrbach 5 • 48341 Altenberge • Deutschland
Tel: +49 2505 938513 • Fax: +49 2505 938515
info@tokuyama-dental.de • www.tokuyama-dental.de

www.tokuyama-dental.de

fb.com/TokuyamaDE

instagram.com/
tokuyamadentalgermany

linkedin.com/company/
tokuyama-dental-germany

youtube.com/
@Tokuyama-Germany